凄腕の医療人

千葉徳洲会病院脳神経外科部長 **福田 直**

自分がイメージした〝勝ちパターン〟を作る

〝神の手〟といわれる脳腫瘍手術のスペシャリスト・福島孝徳医師の薫陶を受け、
現在は良性脳腫瘍とがんの転移性脳腫瘍に対して、その病状に応じて
手術と高精度放射線治療を行う、テーラーメイド・ハイブリッド治療を専門とするのが
千葉徳洲会病院脳神経外科部長の福田直さんだ。
常に精進を怠らない、心やさしき脳神経外科医のホープだ。

取材・文●**伊波達也**
撮影●**「がんサポート」編集部**

最終局面が平易になるように事前に準備

「脳の手術は、脳を傷つけずに腫瘍を取り切ることが大切ですが、そのように手術を行うためには、自分がイメージした〝勝ちパターン〟を作ることが大切です」

脳神経外科医として、幾多の脳腫瘍に立ち向かってきた福田直さんはそう話す。

〝勝ちパターン〟とは、腫瘍を取り切る最終局面ができるだけ平易になるように、事前に準備をし、手術を進めることだという。

「手術をやりやすくするために大切なことは、血を出さないことと、適切なテンションをかけることです。出血がなく適切なテンションをかければ、正常組織の境目や正常組織と腫瘍の境目が見えてきます。そして腫瘍を摘出しやすいように、患者さんの頭の向きと体位を設定し、術野に向かう自分の姿勢も無理なく腫瘍にアプローチできるようにすることが大切です。あとは脳圧と静脈の管理です。これらがしっかりできれば、自分のペースで手術をすることができます」

良性脳腫瘍の手術は、術前には症状がない患者さんも多く、見た目は元気で、普通に生活している人に対して手術という侵襲を加えることになるため、何らかの後遺症を出してしまうことは絶対に許されない。

腫瘍位置の確認は手術戦略の詰めに欠かせない

取材当日は、髄膜腫（ずいまくしゅ）の74歳の女性の手術だった。腫瘍は小さく、硬膜直下の浅い部位にあったが、脳静脈の出口にあたる上矢状静脈洞（じょうしじょうじょうみゃくどう）という、非常に重要な血管に接している腫瘍だ。腫瘍が大きくなると静脈洞への癒着浸潤（ゆちゃくしんじゅん）が起こり、全摘出が難しくなる症例だ。

頭蓋内状態の把握、患者の全身状態、体調環境整備、ナビゲーション、神経学的モニターの準備、麻酔管理が整えられ、全身麻酔下で眠っている患者さんが待つ手術室に現れた福田さんは、まず、モニターの情報を元に、腫瘍の位置を再確認した。

「どういう手術戦略を描くかを詰めるには、確認し過ぎるということはありません」

患者の体位を左横向きにし、腕の位置を泳いでいるような姿勢にする『左Swimmer（スイマー）法』という体位にして、術者が腫瘍にアプローチしやすい位置取りをし、重力のテンションをかけて腫瘍を摘出しやすくするために、静脈の下側に腫瘍がくるように頭の向きをセットした。患者の体位を決めると、頭を固定する器具を装着した。

最善の手術にはチームスタッフの協力が必須

午前10時54分、「よろしくお願いします」の声とともに手術が開始された。

麻酔科医、モニターを管理する放射線技師、看護師らの動きは実に手際が良い。チームワークがいい証拠だ。通常、手術台前の風景といえば、執刀医の前に、前立ち（第1助手）と第2助手がいて、細かい作業をアシストするが、それらの作業も、器具出しの看護師1人のアシストのみで、すべて執刀医の福田さん自身が行っていた。

「1人でずっとやってきたので慣れっこです。でも、スタッフの協力なくしては、最善の手術は成り立ちません。放射線技師の白鳥君は、ナビゲーションシステムと神経生理学モニターの専門家ですし、看護師の植村さんは僕の手術のペースを整えてくれる熟練者です」

スタッフそれぞれが自分の仕事の重大さを弁（わきま）えて、日頃の努力を惜しまないところが偉いと福田さんは話す。

術前の体位を決める作業

切開された頭皮

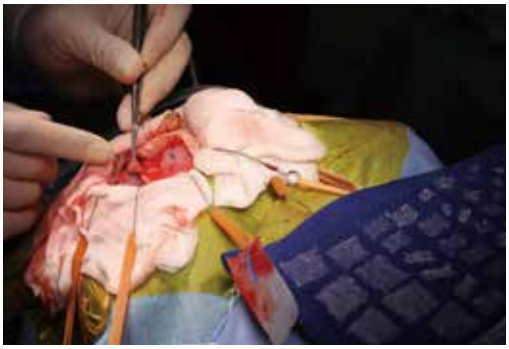
腫瘍部位の露呈

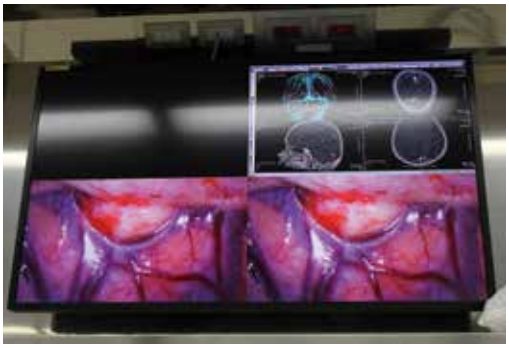
モニターに映し出された患部の拡大画像

1つひとつの手技を丁寧に繰り返す

頭皮にメスを入れた後、頭蓋骨が露出するまで、丁寧に皮膚をはがして行く。出血は全くない。骨が露出するとドリルで数カ所に穴をあけ、静脈を傷つけないように骨をはがし、脳を露出させた。超音波画像で再度腫瘍の位置を確認する。

大型の電子顕微鏡を手術台へ運び、いよいよ腫瘍へのアプローチだ。

顕微鏡を覗きながら、福田さんは、電気メスやバイポーラ、ハサミ他の器具を滑らかな手つきで使い、1つひとつの手技を丁寧に繰り返す。

腫瘍が脱落しやすいように患者の頭の位置を高くしたり低くしたりしながら、腫瘍内部に針で糸を通してテンションをかけたり、メスで腫瘍の中をくり抜いたりしながら、腫瘍との格闘が繰り返される。そして、最終局面である癒着した部分の境目をはがすところまでもっていった。

髄膜腫や神経鞘腫（しんけいしょうしゅ）に代表される良性腫瘍は、正常組織との間に境界があり、手術手技の技量が摘出度と機能能力の予後に直結するのだ。腫瘍の癒着度によっては、何時間も格闘することもある。

「重大な神経や血管との癒着の場合はとくに細心の注意が必要なんです」

数回に分けて腫瘍が摘出でき、静脈洞からも腫瘍をきれいにはがすことができた。切除部分が洗浄され、血圧も確認。静脈洞についても心配なさそうだ。出血は計測できないほど少ない。直径1.4cmの腫瘍が摘出完了した。頭を閉じる準備を始めた時は、手術開始から約2時間15分だった。

「肉眼的にはほぼ全部腫瘍を摘出できました。一番危惧していた静脈の還流も問題ありませんし、脳が腫れることもありませんでした。今回の手術の目的は、将来にわたって神経所見を出さずにきちんと生活でき、腫瘍が再び悪さをしないようにする目的が達成できたと思います」

まさに、福田さんの言う〝勝ちパターン〟を体現する手術だった。

福島医師の脳神経外科病院の門を叩く

福田さんが脳神経外科医を目指したのは医学部を卒業する頃。中学生の頃は、脳の進化に興味があり、そういう研究をしたいと考えていたらしい。医学部時代も脳への興味は尽きず、卒業後は脳外科を選んだ。

「大学の医局に入りましたが、半年後、外の病院へ出て、複数の病院で、救命救急をはじめ臨床経験を重ねました」

福田さんは専門医も修得し、脳神経外科医としてあくまで手術のスペシャリストになりたいと考えた。そして、最も難しい手術ばかりを手がけ、〝神の手〟と言われる、福島孝徳医師が立ち上げた脳神経外科専門病院の門を叩いた。

過酷な修行の日々が続く

「初めて福島先生の手術を見たときは、強烈なインパクトがありました。それまでには見たこともないとんでもない難しい症例をいとも簡単にやるのに、ただびっくりしました。これだったら僕でもできるんじゃないか、と勘違いするぐらいでした」

しかし、そこからは過酷な日々が続く。手術禁止令が出たこともあったという。

「皮膚を切るところから全部ダメ出しされました。皮膚を切るのに出血してそれを止めるようなことを繰り返すのでは全然ダメだ、と言われました」

まさに修業の毎日だった。夜、眠っていても夢の中で3回ぐらい手術をしていたこともあると笑う。

その後、腫瘍をはがす直前まで手術を任されるようになり、半年後には完全に手術を任されたという。

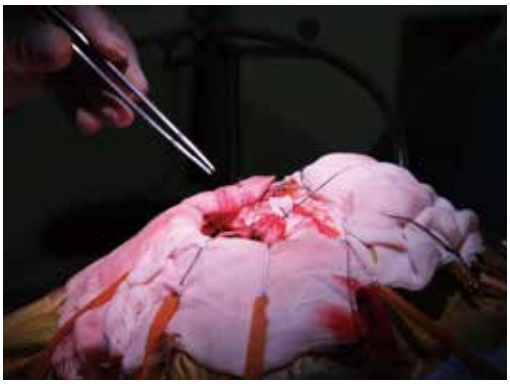

腫瘍がきれいに摘出された患部（上）
摘出された腫瘍片（右）

〝手術の怖さを知り、撤退する勇気を持つ〟

「当時、その病院は、すべて予定手術で、年間600例以上を、3人の常勤医で行っていました。3年間みっちりと手術に明け暮れる毎日はすごく密度の濃い日々でした」

福島医師からは〝手術の怖さを知り、無理をせずに、撤退する勇気を持つ〟ということを教えられた。

「例えば頭の中を3次元で見ていて、自分が想像しているのと違う風景が見えたときは、潔きよく撤退しろということでした。自分の想定外の手術に入ってしまったときは、必ず止まって相談しろと言われました。無理に進んでいいことは1つもないということです。手術のやり直しはきくけど、脳に傷をつけたらやり直しがきかないということを肝に銘じろということでした」

福田さんは、今も当時の教えを胸に刻んで日々の手術に臨む。

放射線治療により機能能力の予後が劇的に改善

福田さんの脳神経外科医としてのもう1つの軸が放射線治療だ。中でも、がんの転移性脳腫瘍に対する治療は増えている。

「きっかけは、福島先生から、高精度放射線治療機器（サイバーナイフ）を導入するので、その役目を担えと言われたんです。福島先生ほどの腕前でも、機能温存が難しい症例を何とかするには、放射線治療も重要だと理解していました」

年間200例の放射線治療にも従事した。そんな中で、転移性脳腫瘍に対する治療も始める。転移性脳腫瘍は、肺がんや乳がんをはじめあらゆるがんと長く闘っている人に発症しやすく、がんの10％ぐらいに発症すると言われている。

「当初、転移性脳腫瘍には興味がありませんでした。しかし、がんの脳転移で藁をもつかむ思いで来院される患者さんたちの話を聞いているうちに、何とかしてあげなくてはと強く思いました」

実際、放射線治療をすると、機能能力予後は劇的に改善することがわかった。

「遠隔転移が起こると、麻痺や失語、日常生活の悪化などが著しくなります。動けない、食べられない、意思表示ができないなどQOL（生活の質）がとても悪く、つらい終末期を送らなくてはなりません。患者さんやご家族の希望にもよりますが、そういう人たちに少しでもQOLを良くして、人生の締めくくりを過ごしてもらえばという思いで治療にあたります」

最新の高精度放射線機器の導入で治療の幅広がる

現在、福田さんは、手術経験が豊富な脳神経外科医ならではの判断で、手術か放射線治療かを精査し治療にあたる。同院では、放射線科の外来も担当し、自ら治療計画を立てる。さらに同院は、2014年7月の移転に伴い、全国で8台しかない『True Beam STx.with Novalis』という高精度放射線機器を導入し、さらに治療の幅が広がっている。

取材日の夕方にも、頭蓋咽頭腫（とうがいいんとうしゅ）という下垂体（すいたい）、視床下部（ししょうかぶ）、視神経などの重要機能に接する腫瘍を持つ60代の男性が治療に訪れていた。

地域密着の拠点病院での高度な治療提供に邁進

将来に向けての脳神経外科医としての理想の診療態勢について、福田さんはこう述べる。

「これからの脳神経外科医、とりわけ脳腫瘍に取り組む専門医は、手術手技を鍛錬することはもちろんですが、患者さんにとって最良な予後を考えたときの最適な治療は何かを考えて選択することが大切になります。そのためには化学療法や放射線治療についても理解を深め、治療にあたることが求められます。そして、予後経過の管理、リハビリテーションや緩和ケアも重要です。もちろん自らが担当しなくても、それぞれの治療の専門家と連携するのでもいいでしょう」

脳腫瘍といえば、大学病院をはじめとする全国規模の主要病院でしか高度な治療が受けられない現状で、地域密着の拠点病院でありながら、高度な治療を提供するため、福田さんは日々、仕事に邁進している。Ⓢ

凄腕の医療人 ⑪

福田直（ふくだ・あたる）
千葉徳洲会病院脳神経外科部長

1974年東京都生まれ。2000年昭和大学医学部医学科卒業。昭和大学医学部附属病院脳神経外科入局。その後、国立国際医療センター（現国立国際医療研究センター）、都立府中病院（現多摩総合医療センター）、福島孝徳記念病院、船橋市立リハビリテーション病院などを経て、2012年より現職。日本脳神経外科学会専門医、評議員。日本脳卒中学会専門医。日本リハビリテーション医学会認定臨床医ほか。昭和大学医歯薬保健医療学部ラグビー部監督も務める